Aus der Medizinischen Universitäts-Poliklinik Bonn
Direktor: Prof. Dr. Max Bürger.

Die neurologischen Symptome bei der Spondylolisthesis.

INAUGURAL-DISSERTATION

zur

Erlangung der Doktorwürde

der

Hohen Medizinischen Fakultät

der

Rheinischen Friedrich-Wilhelms-Universität zu Bonn.

Vorgelegt am 8. November 1937

von

Kurt Krupp
aus Sayn.

Bonn 1937.
Anton Brand, Bonn.

Gedruckt
mit Genehmigung der Medizinischen Fakultät
der Universität Bonn

Referent: Professor Dr. Bürger.

Korreferent: Professor Dr. Siebke.

R. UNIV.
BIBLIOTHEEK
LEIDEN

Geschichtliches.

Eine einheitliche und genaue Definition des Begriffes Spondylolisthesis ist bis heute bei dem in so verschiedenen Formen auftretenden Krankheitsbild und bei den noch vorhandenen gegensätzlichen Meinungen der Autoren nicht gegeben. Ganz allgemein kann man sagen, daß unter der Bezeichnung Spondylolisthesis verstanden wird: eine Verengerung des Beckens durch die Verschiebung bzw. das Gleiten des fünften Lendenwirbelkörpers samt der beiden oberen Gelenkfortsätze auf der schiefen Ebene des Kreuzbeins nach vorne, während dabei der Bogenanteil des Wirbels mit den unteren Gelenkfortsätzen zurückbleibt.

Die Geschichte der Spondylolisthesis ist Gegenstand vieler Arbeiten gewesen, sodaß ein Überblick hier kurz geschildert sei. Die erste Beschreibung des Wirbelgleitens stammt aus dem Jahre 1782 von Herbinaux, während bis dahin die Lehre vom engen Becken wenig bearbeitet worden war. Eine eigentliche Würdigung fand dieses bedeutsame Krankheitsbild erst in der ersten, besonders der zweiten Hälfte des verflossenen Jahrhunderts (Monreal).

In den Jahren 1836 bis 1839 veröffentlichte Rokitansky Arbeiten, die das spondylolisthetische Becken zum Gegenstand hatten, wenn auch nicht unter diesem Namen. Er beschrieb hierin seine einschlägigen Beobachtungen, die er an dem sogenannten großen und kleinen Wiener Becken gemacht hatte ohne die Sonderstellung dieser Krankheitsbildes erkannt zu haben. 1851 folgte Kiebisch mit seinen Veröffentlichungen, und dann in kurzer Folge 1853 Seyffert und Spaeth. Kilian prägte den Namen Spondylolisthesis in seinen beiden Arbeiten: „De spondylolisthesi gravissimae pelvangustiae causa

nuper detecta commentatio anatomico-obstretica“ und „Schilderungen neuer Beckenformen und ihres Verhaltens im Leben“, Mannheim 1854. Er selbst übersetzte den Namen Spondylolisthesis mit Wirbelschiebung. Durch diese Arbeit wurde die Aufmerksamkeit erstmalig auf dieses Krankheitsbild gelenkt, dem naturgemäß zunächst vom Standpunkt der Geburtshilfe das größte Interesse entgegengebracht wurde.

Über die Aetiologie herrschten die verschiedensten Ansichten. Rokitansky hielt den Wirbelrutsch für eine durch Kyphose der tiefsten Lendengegend bedingte Deformierung.

Kilian glaubte an eine lokale Erweichung der lumbosacralen Intervertebralscheibe, der entsprechenden Gelenkbänder und der darunter liegenden Knochenmassen auf der Basis einer vorübergehenden Dyskrasie, etwa Skrofulose, Tuberkulose oder ähnlichem.

Lambl hatte 1854 bereits Spalten in der Interartikularportion beobachtet, die er jedoch falsch deutete. Er bezeichnete die Spondylolisthesis als ein „auf Grund kongenitaler Disposition durch die Körperlast erworbenes Übel“ und stellt im Übrigen die Theorie einer „hydrorrhachischen Deformität des Wirbelkanals“ auf. Seiner Theorie schlossen sich viele Autoren an, wie Olshausen (1864), Luschka (1864), Barnes (1865), Lazarewitsch (1879). Diese reichlich spekulativen Ansichten fanden ihr Ende durch Neugebauer, der das Verdienst hat, durch seine zahlreichen Untersuchungen an Becken vieler anatomischer und geburtshilflicher Sammlungen und Veröffentlichung mehrerer teils umfangreicher Schriften in diesen Streit der verschiedenen Auffassungen eine gewisse Übersicht und Klärung gebracht zu haben.

Entwicklungsgeschichtliches.

Das klinische Bild der Spondylolithesis ist heute als ziemlich feststehend anzusehen. In Bezug auf die Aetiologie des Krankheitsbildes hat sich jedoch noch keine einheitliche Mei-

nung durchsetzen können. Man kann sagen, daß heute zwei Ansichten vertreten werden, einmal die durch kongenitale Anomalie bedingte Aetiologie Neugebauers, der heute die meisten Autoren das Wort reden (Hellner, Joisten, Junghanns, Scherb, Schmorl), und die wohl als die vorherrschende anzusehen ist. Dieser Theorie Neugebauers widerspricht vor allen anderen Meyer-Burgdorff in seiner 1931 erschienenen Monographie.

Um sich ein klares Bild von den vorherrschenden Verhältnissen zu machen, ist es zunächst notwendig sich die Entwicklungsgeschichte des Achsenskelettes, speziell der Wirbelsäule zu vergegenwärtigen, da an dieser Stelle die häufigsten kongenitalen Anomalien ihren Sitz haben.

Nach Hertwig ist die Chorda dorsalis die Grundlage der Entwicklung des Achsenskelettes aller Wirbeltiere. Sie hat sich bekanntlich aus der Chordaplatte entwickelt, die ihrerseits wieder aus der allerdings nicht bewiesenen Verschmelzung von Mesoderm und Entoderm unter der Medullarrinne hervorgeht.

Bei dem von Mall beschriebenen Embryo liegt das hintere Ende der Chorda wahrscheinlich in der Höhe des achten Cervicalsomiten. Während der Entwicklung der Thoracal-, Lumbal-, Sacral- und Coccygealregionen des Embryo entwickelt sich die Chorda allmählich caudalwärts; hier wird sie nicht in das Entoderm ein- und dann wieder ausgeschaltet, sondern stammt direkt von dem Primitivstreifen ab und von den Geweben, die caudal den Primitivstreifen ersetzen.

Das definitive Skelett der höheren Vertebraten differenziert sich jedoch nicht aus der Chorda dorsalis, sondern aus dem sie umgebenden Mesenchym. Der Differenzierungsprozeß ist ein recht komplizierter Vorgang; jedenfalls entstehen aus den mesenchymalen Rumpfsegmenten die sogenannten Sklerotome (Primitivwirbel Frorieps). Jedes Sklerotom teilt sich wieder in zwei Teile, in eine caudale Hälfte, in der das Gewebe blastematös verdichtet ist, und in eine craniale Hälfte,

in der das Gewebe weniger dicht ist. Nun vereinigt sich immer die caudale Hälfte des vorderen mit der cranialen des folgenden Sklerotoms auf jeder Seite der Chorda. Von diesen Primitivwirbeln aus entwickeln sich aus Gewebsverdichtungen in dorsaler, ventraler und chordaler Richtung Fortsätze, die man je nach ihrer Richtung als Neural-, Costal- und Chordafortsätze bezeichnet.

Durch Verschmelzung der beiden entsprechenden Chordafortsätze zu einer hypochordalen Spange (F r o r i e p) entsteht aus dem ursprünglich paarigen Gebilde eine nunmehr unpaarige mesenchymale Wirbelanlage, die die Chorda dorsalis ventral umgreift und dorsalwärts zu beiden Seiten des Rückenmarks Ausläufer entsendet. Beim Menschen sind diese Hypochordalspangen mit Ausnahme der des ersten Cervicalsegmentes vergängliche Bildungen. In dem Gebiet der Caudalsegmente scheint das Gewebe, aus dem sie entstehen, in den Intervertebralscheiben aufzugehen, ohne sich über das Blastemstadium hinaus zu entwickeln. Die mitten durch die Sklerotome hindurchgehenden Querspalten werden als Intervertebralspalten bezeichnet, in die hinein das umgebende Mesenchym sich zu der faserknorpeligen Zwischenwirbelscheibe verdichtet. Der Hauptteil der mesenchymatösen Wirbelanlage liefert zwischen je zwei Zwischenwirbelscheiben unter Umwandlung des Mesenchyms zu hyalinem Knorpel die knorpeligen Wirbelkörper. Dieser Vorgang soll nach B r o m a n von 6 Vorknorpelzentren ausgehen, die den sechs Fortsätzen des primitiven Wirbelpaares entsprechen. In der zweiten Hälfte des zweiten Embryonalmonats nehmen die Wirbelkörperanlagen an Ausdehnung gewaltig zu, und zwar auf Kosten der Zwischenwirbelscheiben, die allmählich verschwinden bis auf den aus der Peripherie gebildeten und beim Erwachsenen vorhandenen Annulus fibrosus.

Bei den Lendenwirbeln entstehen Prozessus radiculares, transversi, articulares und laminares von den neuralen Knorpeln aus. Die Verknöcheruug beginnt im Innern des Knorpels

(enchondrale Verknöcherung) unter gleichzeitigem Eindringen von Blutgefäßen vom Perichondrium in die Knorpelmasse. Dabei entsprechen die Verknöcherungszentren im allgemeinen den Verknorpelungszentren, wobei ein einzelnes Verknöcherungszentrum häufig zwei Verknorpelungszentren ersetzt. Diese drei Knochenkerne liegen einer in der Mitte des Wirbelkörpers, und je einer in den Enden des Wirbelbogens. Diese drei Ossifikationspunkte wuchern sehr schnell und wachsen einander entgegen. Der Wirbel besteht dann aus drei Knochenstücken, die durch schmale Knorpelfugen an den Basen der Bögen und an der medial-dorsalen Vereinigung der beiden Bogenhälften getrennt sind, und auch eine Zeitlang getrennt bleiben. Das aufgebrauchte Knorpelgewebe wird durch neues ersetzt, um überhaupt ein Wachstum des gesamten Wirbels zu ermöglichen. Während des ersten Lebensjahres vereinigen sich die Ossifikationszentren in den Neuralbögen der meisten Wirbel dorsal, und zwar zuerst in der Lumbalgegend. Zu diesem enchondralen Knochenwachstum kommt hinzu noch ein solches durch Knochenauflagerung vom Periost aus.

Das Rückenmark selbst entwickelt sich, wie überhaupt das ganze Nervensystem aus dem Ektoderm, also demjenigen Keimblatt, das vorwiegend von den Reizen der Außenwelt getroffen wird. Im Gastrulastadium wird das Z. N. S. angelegt in Form einer axialen, senkrecht auf der dorsalen Lippe des Urmundes stehenden Verdickung. Der Urmund bezeichnet das caudale Ende der Anlage, die sich allmählich zur Medularplatte (Neuralplatte) und Medullarrinne umbildet. Dabei löst sie sich vom Ektoderm ab, indem die zunächst flache Rinne sich zu einer Furche vertieft, deren Ränder sich erheben, aneinanderlegen und miteinander verschmelzen. Auf diese Weise entsteht das nunmehr unterhalb des Ektoderms gelegene Medullarrohr, dessen Lumen den späteren Zentralkanal des Rückenmarks abgibt. Das Vorderende des Medullarrohrs (Neuralrohrs) erweitert sich und wandelt sich durch Einschnürung in die drei primären Hirnbläschen um, deren verdickte Wände später

zum Gehirn werden, während die Bläschen selbst die Anlage der Hirnventrikel darstellen. Der übrige Teil des Medullarrohrs wird zum Rückenmark. Im weiteren Verlauf seiner Entwicklung wird dieser Teil immer mehr von der Peripherie des Ektoderms in die Tiefe abgedrängt dadurch, daß sich Gebilde des mittleren Keimblattes dazwischenschieben und so das Rückenmark unmittelbar auf die inzwischen gebildete Chorda dorsalis zu liegen kommt. Zu Beginn des dritten Monats reicht das caudale Ende des Medullarrohrs noch bis in den Steißhöcker der Wirbelsäule, wo sein leicht angeschwollenes Ende in eine feste Beziehung zu den tieferen Hautschichten tritt. Das Rückenmark hat seine endgültige Länge bereits erreicht, wenn das Wachstum des knöchernen Skeletts noch weiter geht. Durch dieses ungleichmäßige Wachstum muß sich das caudale Ende des Rückenmarks immer mehr von dem unteren Ende des Wirbelkanals entfernen, da ja das craniale Ende des Rückenmarks fixiert ist. Bereits gegen Ende des dritten Monats hat die Wirbelsäule das Rückenmark im Wachstum überholt und zieht dabei die an ihr haftenden Teile desselben gewissermaßen hinter sich her. Das caudale Ende des Rückenmarks wird so zu einem fadenförmigen Gebilde, dem filum terminale ausgezogen. Am Ende des neunten Monats liegen die Abgangsstellen der Nervi coccygeales etwa in Höhe des dritten Lendenwirbels, bei Erwachsenen in Höhe des ersten Lendenwirbels. Die Wurzeln der Rückenmarksnerven werden dadurch in eine schräge Stellung gebracht, da ja ihre Ganglien bereits in den Foramina intervertebralia befestigt sind. Auf diese Weise entsteht die Cauda equina.

Anatomisches.

Das Rückenmark reicht in der Regel bis zum unteren Rand des ersten oder bis zum oberen Rand des zweiten Lendenwirbels, und endet mit dem sogenannten Conus terminalis. Die von hier ausgehenden, noch innerhalb des Wirbelsäulenkanals gelegenen Komplexe von Nervenwurzeln werden, wie erwähnt, als cauda equina bezeichnet. Eine Ver-

letzung oder Erkrankung des vierten oder fünften Lendenwirbels kann demnach das Rückenmark selbst nicht mehr treffen, sondern allenfalls die Wurzeln der Nerven L 4, L 5, S_{1-5} und Co. Neurologische Störungen bei der Spondylolisthesis würden also im Versorgungsgebiet dieser Nerven zu suchen sein, das heißt hauptsächlich im Bereich der Plexus sacralis, pudendus und coccygeus. Aus L_4 geht eine Wurzel des gemischten Nervus femoralis hervor, um eine zu dem vorzugsweise motorischen Nervus obturatorius, der seinen Verlauf zum kleinen Becken nimmt. Der nervus femoralis versorgt mit seinen Hautästen sensibel die vordere und mediale Fläche des Oberschenkels bis herab zum Knie, sowie durch seinen Endast, den nervus saphenus ebenso die vordere und mediale Fläche des Unterschenkels bis zum Fuß. Motorisch versorgt er die Muskeln sartorius, pectineus, quadriceps femoris. Der Nervus obturatorius versorgt sämtliche Adductoren außer dem m. pectineus, und entsendet einen sensiblen Ast zur medialen Fläche des Oberschenkels. Viele Variationen sind möglich, von denen vor allem eine für unseren Gesichtspunkt Bedeutung erlangen kann, wenn nämlich der normalerweise aus L_2 und L_3 hervorgehende nervus cutaneus femoris lateralis sich erst am Oberschenkel vom nervus femoralis abspaltet und dann die vordere und laterale Seite des Oberschenkels versorgt, eine Anomalie, die relativ häufig vorkommt.

Die Hauptnerven, die bei der Spondylolisthesis sekundär in Mitleidenschaft gezogen werden können, sind die der oben erwähnten Plexus, vor allem der Nerven aus dem Plexus sacralis, L_5 und S_{1-3}, die alle jene Teile der unteren Extremität erfassen, die nicht von den beiden oben bereits abgehandelten Nerven versorgt werden. Das wären also zunächst die Glutealmuskeln, die von den rein motorischen Nn. glutei superior und inferior innerviert sind. Die Hautpartien der unteren Gesäßhälfte, die Haut des Dammes, des Scrotums (Labia majora), sowie die hintere Oberschenkelfläche bis zur Kniekehle werden von dem rein sensiblen Nervus cutaneus

femoris posterior versorgt. Die Wadenpartie und die Planta pedis werden sensibel innerviert durch Äste des einen, stärkeren Endastes des Nervus ischiadicus, des Nervus tibialis. Dieser innerviert am Oberschenkel motorisch das Caput longum des musc. biceps, den M. semimenbranosus und semitendinosus, am Unterschenkel den Triceps surae, die Flexoren der Zehen, Tibialis posterior, M. popliteus und plantaris. Der andere Endast des Ischiadicus, der N. peronaeus communis innerviert sensibel die laterale Unterschenkelhaut, sowie das dorsum pedis. Motorisch versorgt er die Mm. peronaei, nachdem er vorher am Oberschenkel den kurzen Kopf des Biceps innerviert hat, dann noch am Unterschenkel den M. tibialis anterior sowie sämtliche Extensoren der Zehen. Die übrige Fußmuskulatur wird durch Endäste des N. tibialis versorgt. Der Plexus pudendus entsendet Nerven zu Haut und Muskeln des Afters, des Dammes, des Scrotums (Lab. maior) sowie zur Haut des Penis bzw. der Clitoris. Aus dem Plexus coccygeus endlich kommen die Nn. anococcygei für die Haut der Steißgegend.

Aetiologisches

Nach diesen entwicklungsgeschichtlichen und anatomischen Ausführungen soll ganz kurz auf die Frage der Aetiologie eingegangen werden, deren Klärung besonderes Interesse vom Standpunkt der Unfall- und Versicherungsmedizin entgegengebracht wird.

Neugebauer hat 1881 mit seiner Arbeit den Grund gelegt zur Annahme einer congenitalen Anomalie als Ursache der Spondylolisthesis. Danach sollen in jeder Bogenhälfte des Lendenwirbels (es handelt sich ja meistens um den fünften L.W.) abnormerweise zwei Knochenkerne angelegt werden, die an ihrer Berührungsstelle, also zwischen oberem und unterem Gelenkfortsatz nicht verschmelzen und so eine Knorpelfuge persistieren lassen. Die vordere Hälfte eines solchen Wirbels, also der Wirbelkörper mit den oberen Gelenkfortsätzen, ist mit der hinteren Hälfte durch Pseudoarthrosen oder ligamen-

tär bzw. bindegewebig verbunden (Spondylolisis interarticularis congenita). Für den congenitalen Ursprung dieser Anomalie spricht (n. Neugebauer, Diessl, Rocher u. a.) das häufige Vorkommen dieses Bildungsfehlers zusammen mit anderen Ossifikationsdefekten (z. B. Spina bifida), dann auch das Vorkommen einseitiger Knorpelfugen in der Interarticularportion. Diese Spondylolisis, wie Neugebauer den Entwicklungsdefekt des Wirbelbogens nennt, schafft erst die Vorbedingung zu der Wirbelverschiebung, die dann auf ein Trauma hin oder durch die Wirkung der Rumpflast an dieser Stelle erfolgen soll. Dieser Auffassung Neugebauers schließen sich heute die meisten Autoren an (Breus und Kolisko 1912, Jaroschy 1926, Junghanns 1930, Joisten 1931, Willis 1931, Schmorl 1933).

Einige Autoren verlegen die Trennung, die das Gleiten ermöglicht, an die Stelle der alten Bogenepiphyse, also nicht in die Interarticularportion, sondern zwischen Wirbel und Bogen. Jedoch findet sich (nach Junghanns) in der gesamten Weltliteratur kein Fall, der einer solchen Lösung entsprechen würde.

Asbury 1927 und später Reinhold glauben an die Möglichkeit einer traumatischen Entstehung bei intakter Wirbelsäule, da ja tatsächlich bei den Fällen, über die klinische Angaben vorliegen, gewöhnlich ein Anlaß zum Einsetzen des Wirbelgleitens anamnestisch erhoben wird. Es käme da ätiologisch eine Fraktur der Gelenkfortsätze in erster Linie in Frage, da das Ineinandergreifen der lumbosacralen Gelenkfortsätze die Festigkeit garantieren bzw. das Herabgleiten der bei aufrechter Stellung nach vorne gravitierenden Wirbelsäule verhindern soll (Chiari). Außer dieser Fraktur könnte eine solche der Portio interarticularis Anlaß zu einer Spondylolisthesis geben. Jedoch auch für diese Entstehungsmöglichkeit ist ein Beweis meines Wissens bis heute noch nicht erbracht worden. Joisten betrachtet das Trauma nur als auslösen-

des Moment für die Verschiebung des in der I. A. P. bereits gelösten Wirbelkörpers.

Selbstverständlich sind auch krankhafte Prozesse (Arthritis der Lumbosakralgelenke, Tuberkulose - Tumormetastasen) als ätiologische Faktoren für die Spondylolisthesis erwähnt worden. Es ist offensichtlich, daß Zerstörungen der Gelenkfortsätze, Erweichungen und Zerstörungen, die die Kontinuität des Bogens des fünften Lendenwirbels betreffen, ebenfalls geeignet sind, eine Disposition für das Wirbelgleiten zu schaffen.

Abraham beschreibt einen Fall, bei dem eine Tumormetastase im Zwischengelenkstück des 3. L. W. die gesamte W. S. zum Gleiten brachte. Doch dürfte diese Aetiologie der Spondylolisthesis zu den größten Seltenheiten gehören.

Eine neuere Theorie vertritt Meyer-Burgdorff in seiner Monographie. Er leugnet das Vorliegen einer persistierenden Knorpelfuge, bestreitet überhaupt die Existenz zweier Ossifikationszentren in der Interartikularportion und glaubt die Entstehung des Spaltes zurückführen zu können auf das spätere Auftreten von Umbauzonen, entweder im Sinne Loosers, oder hervorgerufen durch die abnormen Kräfte, die durch Deformität (Lordose, Kyphose) wirksam werden. Letztere Ansicht, daß das Zwischengelenkstück durch Druck der von oben oder unten anstoßenden Gelenkfortsätze zerquetscht werden könnte, ist bereits von dem Russen Turner geäußert worden. Meyer-Burgdorff macht jedenfalls das Auftreten von Verdichtungen und Verschmälerungen oder scholligen Auflösungen der betreffenden Knochenpartien verantwortlich für die Spondylolisthesis. Er stützt seine Auffassung jedoch nur auf röntgenologische Untersuchungen, die allerdings von bemerkenswerter Klarheit sind.

Ferner ist bedeutungsvoll, daß entgegen den Angaben Meyer-Burgdorff's, die Spondylolisthesis trete frühestens in der Pubertät auf, in den etwa 500 Fälle umfassenden Veröffentlichungen der letzten Jahre 5 Fälle = 1 % bei Kindern

unter 10 Jahren beobachtet worden sind. Auch diese Tatsache spricht für die hohe Wahrscheinlichkeit der Annahme, eines kongenitalen Spaltes in der Interartikularportion.

Der Theorie Meyer-Burgdorff's wird widersprochen von dem unlängst verstorbenen Pathologen Schmorl, der sich ebenso wie der Wiener Pathologe von Hayek für die Annahme einer congenitalen Spaltbildung ausspricht. Dieser Auffassung Neugebauers stimmen heute die meisten Forscher zu, um so mehr, als gerade die Gegend des fünften Lendenwirbels eine Prädilektionsstelle für Bildungsanomalien zu sein scheint (Putti).

Ganz kurz sollen noch zwei in der Literatur beschriebene Krankheitsbilder erwähnt werden, weil sie mir an diese Stelle hinzugehören scheinen.

Withman spricht in seiner Schrift von dem Krankheitsbild der Praespondylolisthesis, das er als eine Vorstufe der Spondylolisthesis auffaßt, und das als Charakteristikum einen spitzen Lumbosacralwinkel aufweist. Man steht jedoch heute auf dem Standpunkt, daß dieser Zustand mit der Spondylolisthesis nichts zu tun hat, vielmehr mit dem von Scherb beschriebenen Sacrum acutum identisch ist. Dabei steht das Kreuzbein nahezu horizontal und endet spitz (daher akut).

Dann kommt Junghanns auf Grund seiner pathologisch-anatomischen Untersuchungen zu einer Anomalie der Wirbelsäule, im Bereich des 3.—5. Lendenwirbels, die er als Pseudospondylolisthesis bezeichnet. Es handelt sich dabei um eine Vergrößerung des Winkels zwischen Bogenwurzel und unterem Gelenkfortsatz gegenüber der Norm, ohne daß dabei ein sichtbarer oder vernarbter Spalt in der Interarticularportion nachweisbar ist.

Pathologisch-anatomisches.

Die genauesten und eingehendsten Untersuchungen in dieser Richtung verdanken wir Junghanns, der bei einem Drittel der von ihm untersuchten Fälle den Krankheitsprozeß

nicht im 5. sondern im 4. Lendenwirbel nachweisen konnte. In einem Teil des Schrifttums wird vermerkt, daß eine solche Spondylolisthesis des 4. Lendenwirbels nur dann vorkomme, wenn der 5. Lendenwirbel sacralisiert sei, das heißt, wenn er mit seiner ganzen Unterfläche oder wenigstens mit seinen Querfortsätzen eine knöcherne Verbindung mit dem Os sacrum eingegangen sei. Junghanns konnte in keinem seiner Fälle, bei denen er eine Spondylolisthesis des 4. Lendenwirbels nachwies, eine solche Sacralisation finden.

Hayek, Neugebauer, Böhler reden in ihren Arbeiten sogar von Spondylolistesen höherer Lendenwirbel, sogar in Brust- und Halswirbeln.

Junghanns stellte an Hand genauer pathologisch-anatomischer Untersuchungen und Messungen fest, daß sich der Lumbosacralwinkel vergrößert. Nach seiner Definition ist dieser Winkel gegeben durch die Längsachse des fünften Lumbal- und ersten Sacralwirbels. Für diesen Winkel hat er eine Norm von 143° gefunden. Kommt es zu einer Spondylolisthesis, so schützt sich das Becken gegen diesen Gleitprozeß, indem es sich stark aufrichtet, das heißt die Beckenneigung nimmt ab. Der Lumbosacralwinkel vergrößert sich um etwa 10°, wäre also bei der Spondylolisthesis ca. 153°. Diese Tatsache ist in Bezug auf Diagnosestellung von besonderem klinischen Interesse und wird im Schrifttum auch entsprechend gewürdigt. Vielleicht findet die bei ausgesprochenen Fällen beobachtete geringe Beugehaltung im Kniegelenk auch durch diese Streckung in der lumbosacralen Gelenkverbindung ihre Erklärung.

Pathologisch-anatomisch finden sich an spondylolisthethischen Wirbelsäulen eine Fülle von Veränderungen, wie Verschmälerung der Bandscheibe, S-Form der Bandscheibe, Verdichtung der angrenzenden Wirbelspongiosa usw. Das Hauptinteresse muß jedoch dem Spalt im Zwischengelenkstück gelten, der doch wahrscheinlich überhaupt die Ursache dieser Erkrankung darstellt.

Dieser Spalt sitzt immer an typischer Stelle (Neugebauer, Turner, Junghanns), und zwar hinter der unteren Begrenzung der Gelenkfläche des oberen Gelenkfortfortsatzes. Dadurch wird das Zwischengelenkstück in einen kleinen oberen und einen größeren unteren Teil zerlegt. Man kann sagen, daß im allgemeinen die Breite dieses Spaltes der Stärke der Lendenkörperverschiebung entspricht. In einem Teil der untersuchten Fälle ist jedoch trotz erheblicher Verschiebung der Spalt eng geblieben: in diesen Fällen ist dann der hintere Anteil des Zwischengelenkstückes entsprechend ausgezogen und meist auch etwas horizontal gestellt. Die in dem Spalt aneinanderstoßenden Flächen sind an den Präpa-

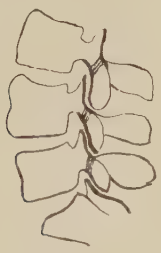

1

1. Halbschemat. Pause des seitl. Röntgenbildes einer normalen Lendenkreuzbeingegend. (An allen Wirbeln gleiche Größe des gestrichelten Zwischengelenkstückes). n. Junghanns.

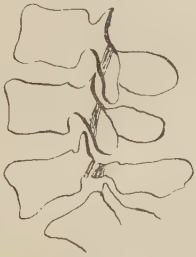

2

2. Halbschemat. Pause des seitl. Röntgenbildes einer Spondylolisthesisis (Spalt im horizontal gestellten uud verlängerten Zwischengelenkstück des 5. Lendenwirbels).

raten jugendlicher Patienten flachhöckerig geriffelt, ähnlich wie es Schmorl für die übrigen Epiphysen beschrieben hat, wobei er diese höckerige und kammartige Beschaffenheit für eine mechanische Einrichtung zur Verhütung des Abgleitens der Epiphysen hält.

Bei älteren Personen finden sich an den Rändern des Spaltes regelmäßig Randwülste, von wechselnder Größe, etwa

wie man sie bei der Spondylitis deformans an den Wirbelkörpern und kleinen Wirbelgelenken zu finden gewohnt ist als Ausdruck chronischer Reizung. Im frischen, nicht mazerierten Präparat finden sich straffe Bindegewebszüge zwischen den beiden Spaltflächen.

Mikroskopische Untersuchungen zeigten den Spalt von faserigem Bindegewebe ausgekleidet, das an einigen Stellen bereits beginnende Verkalkung erkennen ließ. Häufig sind auch Zerreisungen an diesen Bindegewebszügen nachzuweisen gewesen, wobei offenbar kleinere Blutungen in die durch die Zerreißung entstandenen Höhlungen aufgetreten sind. Eine einleuchtende Erklärung hierfür ist zu finden in den vielen kleinen Bewegungen der Wirbelsäule und Traumen des täglichen Lebens. Dieser Spalt, der nach anatomischen Untersuchungen bei 5—6 % aller Menschen nachzuweisen ist und als persistierende Wachstumszone angesehen wird, soll ja die Vorbedingung zur Entstehung einer Spondylolisthesis darstellen; es sind jedoch gesicherte Fälle von Spondylolisthesis bekannt, bei denen dieser Spalt nicht nachweisbar war. Bei dem in der überwiegenden Mehrzahl jedoch sicher vorhandenem Spalt in der Interarticularportion ist somit auch noch die Möglichkeit zu neuen, abnormen Bewegungen gegeben, die eine Zerrung und allmähliche Zerstörung der unter dem Wirbel gelegenen Wirbelbandscheibe herbeiführen. Diese Bandscheibe wird ihre elastische Pufferwirkung verlieren, wird selbst die physiologischen Traumen nicht genügend auffangen und kompensieren, sodaß es wiederum zu Zerrungen an den Bändern des abnormen Wirbels kommen wird. So wird jede Bewegung und besonders jedes stärkere Trauma zu einem weiteren Abgleiten des bereits gelösten Wirbels führen. Ist die Wirbelbandscheibe bereits zerstört, so bildet sich in den angrenzenden Wirbelspongiosen eine stärkere Sklerosierung aus, wie sie Schmorl bereits 1927 zeigte.

Die anderen Wirbelsäulenveränderungen sind alle sekundäre Erscheinungen, und dürften für unsere Betrachtung von geringerem Interesse sein.

Röntgenologisches.

Da uns das Röntgenverfahren, wenn auch keine direkte, so doch eine indirekte Besichtigung der erkrankten Knochen erlaubt, und somit von allen Untersuchungsmethoden der pathologisch-anatomischen am nächsten kommt, ist es wohl berechtigt, das röntgenologische Bild im Anschluß an die pathologische Anatomie zu behandeln.

Hat die Verschiebung bereits große Fortschritte gemacht, so kann man auch auf der ventrodorsalen Aufnahme die groben Veränderungen erkennen, die sich an der schmetterlingsförmig hochgezogenen Bogenpartie und an der ventralen Profilaufnahme des Kreuzbeins manifestieren. Diese Erscheinung ist so zu erklären, daß der fünfte Lendenwirbel sich auf den ersten Sakralwirbel projiziert. Der um die Frontalachse gedrehte Gleitwirbel gibt dann das erwähnte Bild, das von manchen Autoren mit einem umgekehrten Zweispitz (Gendarmhut) verglichen worden ist.

Jaroschy, der mit vielen Anderen der Meinung ist, daß die Spondylolisthesis viel häufiger vorkomme, als man im allgemeinen annimmt, hat wohl als erster eine solche Erkrankung aus dem Röntgenbild diagnostiziert, als er „im 5. Lendenwirbelbogen zwischen auf- und absteigenden Gelenkfortsätzen einen deutlichen, etwa zwei Millimeter breiten, den Bogen durchsetzenden Spalt von regelmäßigen nicht zackigen Konturen“ beobachtete.

Die Diagnose der Spondylolisthesis, besonders jener Fälle, die noch im Initialstadium des Gleitprozesses stehen, wo also der Wirbelkörper nur nach vorne verschoben und noch nicht um seine frontale Achse stärker rotiert ist, läßt sich mit Sicherheit nur aus der seitlichen Aufnahme der Lumbosacral-

region stellen. Dabei ist ganz besonderes Augenmerk zu richten auf die vordere Konturlinie des Sacrums, die im Bereich des ersten Sacralwirbels nicht immer deutlich zu erkennen ist. Die Verbindungslinie der Dorsalfläche des fünften Lumbal- und ersten Sacralwirbels zeigt bei bestehender Spondylolisthesis eine deutliche Stufenbildung im Bereich der fünften Lendenbandscheibe. Ist die Technik der Aufnahme einwandfrei, so ist mitunter der Spalt in der Interartikularportion nachweisbar, nämlich dann, wenn der fünfte Lendenwirbel sich nicht zwischen die Beckenschaufeln projiziert und dadurch verdeckt wird.

Aus der seitlichen Aufnahme sieht man ferner, wie die Processus articulares sup. und inf. die normalerweise übereinanderstehen, mitunter bis 4 Millimeter auseinander gerückt sind, als Ausdruck der Verlängerung des Bogenteils. Außerdem ist deutlich zu erkennen die keilförmig abgeplattete Form des fünften Lendenwirbelkörpers, der je nach seiner Dislocation auf der vorderen Kreuzbeinbasiskante mit seinen unteren Gelenkfortsätzen fest verhakt oder ganz ins Becken abgerutscht ist (J o i s t e n). Der Spalt ist in Höhe der Quergelenke zu suchen. D i t t m a r hat 1928 eine Technik angegeben, bei der diese Gegend deutlich sichtbar wird. M e y e r - B u r g d o r f f baut diese Technik aus und beschreibt in seinem bemerkenswerten Buch, wie es nunmehr möglich ist auch das Frühstadium der Spondylolisthesis rechtzeitig und mit einem sehr hohen Prozentsatz von Sicherheit zu erfassen. Im Röntgenbild liegen bei seinem Verfahren die Quergelenkspalten bei der normalen Wirbelsäule dachziegelförmig übereinander. Bei der Spondylolisthesis ändert sich dies in charakteristischer Weise. Die hintereinandergeschalteten Quergelenke rücken aneinander, gleiten aneinander vorbei, und liegen endlich wieder weit auseinander, wobei die Wirbelkörper selbst weit auseinandergeschoben sind. Derartige Bilder zu deuten, ist auch für den Geübten schwierig. M e y e r - B u r g d o r f f empfiehlt die stereoskopische Kontrolle solcher Schrägaufnahmen.

Klinisches.

Die klinischen Symptome der Spondylolisthesis sind äußerst variant und wenig einheitlich. Dies findet seine Erklärung darin, daß der Gleitprozeß in jeder Phase zum Stillstand kommen kann. Doch lassen sich bei aufmerksamer Beobachtung einige typische Symptome feststellen, die mit einer großen Regelmäßigkeit bei dieser Erkrankung aufzutreten pflegen.

Bei genauer Betrachtung des entkleideten, aufrecht stehenden Patienten ist in ausgeprägten Fällen besonders auffallend das Mißverhältnis zwischen Rumpf- und Beinlänge. Der Rumpf erscheint viel zu kurz im Verhältnis zu den Extremitäten als Folge des Gleitens der Wirbelsäule in das Becken hinein. Die Fingerspitzen des Patienten reichen bei schlaff herabhängender oberen Extremität bis unterhalb der Mitte des Oberschenkels, mitunter bis zum Knie (Schulz), während bei Armbeugung die Ellenbogen beiderseits gleichzeitig auf den Darmbeinkämmen aufgestützt werden können.

Die normale Tailleneinschnürung fehlt, da der Abstand des unteren Rippenbogens von den Darmbeinkämmen verringert ist, mitunter soweit, daß die unterste Rippe den Darmbeinkamm berührt. In einzelnen Fällen treten die beiden untersten Rippen sogar unter die Horizontale, welche die beiden Christae verbindet. So kommt auch das von Neugebauer beschriebene Tiefertreten des Nabels in die Gegend der Schamfuge zustande.

Ferner sind charakteristisch die im Lendengebiet querverlaufenden tiefen Hautfalten, die gewöhnlich schon beiderseits der Wirbelsäule beginnen.

Bei der seitlichen Betrachtung fällt die abnorme Aufrichtung des Beckens auf, sodaß die Längsachse des Kreuzbeins nunmehr fast vertikal verläuft. Die Konturen der Hüftbeinkämme sind deutlich unter der Haut zu erkennen. Die Spinae post. sup. ossis ilei treten scharf mit der Rückenfläche

des Kreuzbeins hervor. Die physiologische Lendenlordose ist verstärkt, sodaß es zwischen der Kontur des Rückgrates und des Gesäßes zur Bildung eines nahezu rechten Winkels kommt, eine beachtliche Feststellung, die schon von Neugebauer als diagnostisches Merkmal angeführt worden ist. Durch die Retroversion des Beckens tritt der obere vordere Beckenrand höher, sodaß er bei der Frau oberhalb der oberen Grenze der Schambehaarung zu tasten ist, ein Symptom, das von Neugebauer ebenfalls zur Diagnosestellung angeführt ist. Das Gesäß hat vertiefte seitliche Flächen, entsprechend dem Foramen ischiad. maius, und bedingt durch die Innenrotation des unteren Sakralrandes ins Becken. Die bei nahezu allen Fällen von Spondylolisthesis beobachtete leichte Beugehaltung der Kniegelenke erklärt Joisten muskelmechanisch: „Durch die Steilstellung des Beckens entspannen sich die pelvitrochanteren und ischiocruralen Muskelgruppen, während der Musc. rectus durch Auseinanderrücken seiner Ansatzpunkte stärker gespannt wird, die durch Kniebeugehaltung eine Verminderung erfährt."

In der Medianlinie des Rückens fällt eine tiefe Rinne auf, bedingt durch die Muskelwülste des Musc. erektor trunci, der bei der Spondylolisthesis schon in Ruhelage angespannt ist. Das Gesäß erscheint verbreitert und herzförmig, eine Anomalie, die hervorgerufen wird durch das allmähliche Auseinanderweichen der Cristae iliacae, sodaß auch eine Verbreiterung gegenüber dem Trochanderabstand auffällt. Die Differenz zwischen Distantia cristarum und Dist. spinarum ist ebenfalls verändert; gegenüber der Norm von 3 cm, kann sie hier 6 bis 9 cm betragen.

Die Funktionsprüfung gibt uns weitere klinische Zeichen der Spondylolisthesis. Die Bewegung im Bereich der Lendenwirbelsäule ist gewöhnlich schmerzhaft, sodaß diese Partie reflektorisch steif gehalten wird. Die seitlichen Drehbewegungen sind, soweit sie nicht durch den beschränkten Raum zwischen Rippen und crista iliaca behindert sind meist frei,

und nicht schmerzhaft; nach rückwärts ist sogar mitunter eine Überstreckung möglich.

Bei verschiedener Lagerung werden Schmerzen in verschiedenem Maße geäußert. So verursacht die Knie-Ellenbogenlage gewöhnlich starke Schmerzen, da die ganze Rumpflast dabei an der geschwächten Wirbelsäulenpartie hängt, während die Bauchlage die Beschwerden mindert. Die Rückenlage ist gewöhnlich schmerzhaft, sodaß man immer wieder die charakteristische Angabe erhält, daß die Patienten in der Rückenlage nicht schlafen könnten.

Der reaktive Tonus der langen Rückenmuskulatur beeinflußt beim Gang das freie Spiel der Muskulatur derart, daß das sogenannte Trendelenburg'sche Phänomen aufgehoben ist. Bei der normalen Wirbelsäule bewegt sich der Körper nach der Seite des pendelnden Beines. Bei der Spondylolisthesis ist dies nicht der Fall; der Körper bewegt sich nach der Seite des Standbeines, um den fehlenden Halt der Wirbelsäule auszugleichen. Es fehlt also die Entspannung der Muskulatur, ein sehr wichtiges Symptom zur Differenzierung gegenüber Simulanten.

Der Gang eines spondylolisthetischen Patienten ist schwerfällig, manchmal watschelnd, jedoch ohne die seitlichen Schwankungen, die für die Luxatio coxae charakteristisch sind. Der Gang ist unelastisch, unsicher und steif; es erweckt den Anschein, als bewege sich der Patient in steter Angst hinzufallen. Dies ist bedingt durch die reflektorische Ruhigstellung der Lendenwirbelsäule, durch die Steilstellung des Beckens, sowie durch die relative Erschlaffung der pelvitrochanteren Muskulatur, die durch die Retroversion des Beckens gewissermaßen zu lang geworden ist.

Ältere Arbeiten (Neugebauer u. a.) benutzen die Gangspur zur Diagnosestellung; von den neueren Autoren hat besonders Meyer-Burgdorff diesem diagnostischen Hilfsmittel wieder Beachtung geschenkt. „Im Ichnogramm ist die Schrittlänge verkürzt, die Spuren sind einander näher gerückt.

Beide Sohlen stehen in Außenrotation. Hervorgehoben wird die negative Spreitzbreite der Sohlen, d. h. es ist unmöglich zwischen den beiden Pelmatotypen parallel der Spurachse eine gerade Linie zu ziehen, ohne die Fersenteile der einzelnen Sohle zu berühren oder ein Stück der Ferse gleichsam abzuschneiden. Die Gangspur ist also insgesamt verschmälert". Er prägt den Ausdruck „Seiltänzergang", der neben der Schmalspurigkeit noch eine charakteristische kurze Schrittlänge aufweist. Man kann jedoch sagen, daß heute im allgemeinen dem Studium der Gangspur zur Diagnosestellung nur mehr wenig Bedeutung zugemessen wird.

Palpatorisch finden wir in der Gegend des abgeglittenen Wirbelkörpers (in etwa 85 % der Fälle ist es der 5. Lendenwirbel) einen treppenförmigen Vorsprung, der meist druckschmerzhaft ist. Bei vaginaler bzw. rectaler Untersuchung ist es ebenfalls möglich, den dislocierten Wirbelkörper vor der Kreuzbeinfläche (Rittgen'schen Gleitwinkel Neugebauers) zu tasten, der bei mageren Patienten auch durch die erschlafften Bauchdecken palpatorisch nachweisbar ist.

Bei der hochentwickelten Röntgentechnik sind jedoch heute diese Nachweismethoden weitgehend verlassen.

Subjektiv wurden von den Patienten die verschiedensten Beschwerden geklagt. Ein, man kann sagen konstantes Merkmal ist der Kreuzschmerz, der in wechselnder Intensität bei fast allen Fällen von Spondylolisthesis vorhanden ist, und die nähere und weitere Umgebung des Kreuzbeins in Mitleidenschaft zieht (Lumbal-Sacralgrenze, Hüftgelenk, Gesäßmuskulatur). Diese Beschwerden sind von verschiedenem Charakter; die Schmerzen wechseln zwischen heftigen Attacken im Kreuz und dem Gefühl der Müdigkeit und Haltlosigkeit im Bereich der Hüfte. Beim Gehen, Arbeiten in gebückter Haltung werden die Beschwerden gewöhnlich stärker.

Neurologisches.

Bei der Lokalisation der Spondylolisthesis im untersten Abschnitt der Wirbelsäule liegt der Gedanke nahe, sich zu fragen, ob nicht ein für die Spondylolisthesis charakteristisches neurologisches Syndrom zu finden sei.

Beim Studium der umfangreichen, meist kasuistischen Literatur fällt auf, daß der Spondylolisthesis eigentlich nur chirurgisches und orthopädisches Interesse entgegengebracht wurde, während die neurologische Seite dieses Krankheitsbildes in der überwiegenden Zahl der Arbeiten nicht oder nur ganz oberflächlich gestreift worden ist. Dies war der Anlaß auf Grund von vier eigenen Fällen und an Hand der reichlichen Literatur zu untersuchen, ob sich konstant beim Wirbelgleiten Störungen von Seiten des Nervensystems finden ließen, die bei ihrem Ursprung im Bereich der Cauda equina die Diagnose einer Spondylolisthesis ermöglichen könnten. Die von Reinhardt geäußerte Ansicht, es könne bei der Spondylolisthesis nicht zu neurologischen Erscheinungen kommen, ist sicherlich abwegig, und nur so zu erklären, daß die bisher beschriebenen Fälle nicht oder nur selten in dieser Richtung untersucht worden sind. Aus diesem Grunde ist es zur Zeit auch sinnlos, an eine statistische Auswertung der Fälle mit neurologischen Symptomen zu denken. Fürs erste muß man sich damit bescheiden, jene Fälle neurologisch auszuwerten, bei denen ein genauer Nervenstatus erhoben worden ist. Ob und wie weit das gefundene Ergebnis auf alle Fälle von Wirbelgleiten ausgedehnt werden darf, kann erst dann entschieden werden, wenn eine größere Zahl von Fällen in dieser Hinsicht systematisch untersucht worden sind.

In den Fällen, in denen bis heute derartige Untersuchungen angestellt worden sind, ließen sich meist Reflexanomalien oder Störungen in der Sensibilität nachweisen. Wie schon erwähnt, wird von fast allen Kranken der Kreuzschmerz angegeben, der nach körperlichen Anstrengungen,

insbesondere nach Tragen von Lasten in verstärktem Maße aufzutreten pflegt. Dies braucht jedoch nicht immer der Fall zu sein. In einem unserer Fälle konnte ein Student ohne Beschwerden intensiven Sport betreiben, ohne daß erhebliche Beschwerden auftraten, während einfaches Stehen starke Schmerzen verursachte. Scherb glaubt die Schmerzen weniger in das Kreuzbein selbst, als vielmehr in die Lumbosacralgrenze lokalisieren zu müssen und meint darin einen bedeutsamen Hinweis auf die Ursache des Leidens gefunden zu haben, eine Ansicht, der wir nicht beipflichten können. Wegener beobachtete hyperästhetische Zonen in einem Hautbezirk, der dem 4. und 5. Sacralbezirk entspricht. Schanz konnte in einem Fall eine ebensolche, überhandgroße Zone von Hyperästhesie auf der Hinterfläche des Oberschenkels nachweisen. Wir selbst fanden bei einem unserer Fälle ein hyperästhetisches Hautgebiet paravertebral im Bereich zwischen 4. Lendenwirbel und 1. Sacralwirbel. Ruhnau berichtet von einem Kranken, der am Gesäß mitunter ein „Kribbeln" wie Ameißenlaufen verspürte. Gelegentlich wird von Kranken angegeben, daß sie Schmerzen am Oberschenkel verspüren, diese werden dann vielfach auf die Streckseite des Oberschenkels lokalisiert, seltener auf die Beugeseite. Dabei sollen diese Schmerzen nicht immer vorhanden sein, sondern häufig plötzlich auftreten und lanzinierenden Charakter haben. Miakoturych konnte beobachten, daß bei einigen Fällen Schmerzen geäußert wurden beim Recken der Arme oder beim Pressen und Niesen. Wir selbst fanden einen ähnlichen Fall, bei dem durch Niesen an der Streckseite des rechten Oberschenkels ein kurzdauernder, heftiger Schmerz ausgelöst wurde, der nach einiger Zeit eine geringe Überempfindlichkeit in demselben Bezirk zurückließ, die an eine Meralgia parästhetica (Bernhard und Roth) erinnerte. Andersartige Sensibilitätsstörungen wurden in der Literatur nicht mitgeteilt. Bei genauen Untersuchungen in dieser Richtung fanden wir jedoch bei zwei Fällen, daß die

Warm-kalt- und die Berührungsempfindung an den Zehen eines oder beider Füsse sowie an den Fersen gestört war, während wir bei Prüfung der Tiefensensibilität kein Abweichen von der Norm nachweisen konnten. Die Schmerzen, die nach Pressen, Niesen oder dergleichen auftreten, dürften unserer Meinung nach folgende Erklärung finden. Beim exspiratorischen Pressen, also etwa beim Niesen, kommt es zu einem erhöhten Liquordruck, wie es vom Valsalva'schen Versuch her bekannt ist. Dieser erhöhte Liquordruck bewirkt in dem bis etwa zum zweiten Sacralwirbel herabreichenden Duralsack eine Zerrung von Caudafasern, und zwar an der Stelle, wo durch das Vorgleiten des Wirbelkörpers eine, wenn auch geringfügige Abknickung oder Verlagerung der Fasern anzunehmen ist. Das heißt also in Höhe des vierten Lumbal bis ersten Sacralwirbels. Eine Reithosenanästhesie, wie sie charakteristisch ist für eine Conus terminalis-Verletzung, haben wir nirgends gefunden.

In allen Abhandlungen wird mit weitgehender Übereinstimmung hingewiesen auf das Fehlen eines oder beider Achillessehnen-Reflexe.

Diese Feststellungen konnten wir bestätigen. Weniger häufig wurde eine Abschwächung oder ein Fehlen des Patellarsehnen-Reflexes beobachtet, die ja für Caudaaffektionen typisch ist. Im Lehrbuch von Oppenheim wird das Fehlen des A. S. R. als Regel hingestellt; derselbe schreibt, daß bei hochsitzenden Caudaaffektionen die Patellarsehnenreflexe fehlen können. Wegener konnte einen Fall beobachten, bei dem das Kniephänomen gesteigert war. Abraham beschreibt einen Fall, bei dem die Bauchdeckenreflexe fehlten; unseres Wissens ist dies der einzige Fall, wo dieses Symptom beobachtet wurde. Diese Anomalie dürfte auch kaum erwartet werden wie sich aus der anatomischen Lokalisation des Leidens ohne weiteres ergibt. Für den Kremasterreflex gilt das gleiche; er war bei den Fällen, die darauf untersucht wurden, konstant vorhanden.

Diese geschilderten Reflexanomalien, sind durchaus verständlich, wenn man sich die Topographie der Reflexzentren vergegenwärtigt, so wird der Kremasterreflex lokalisiert in das 1. bis 2. Lumbalsegment, der Patellarsehnenreflex in das 2. bis 4. Lumbalsegment, während der Achillessehnenreflex sein Zentrum im 5. Lumbal- 2. Sacralsegment hat. Neben dem fehlenden Achillessehnenreflex wird am häufigsten von einem ein- oder doppelseitigen positiven Lasègue berichtet (Schanz, Ruhnau u. andere). Dieses auffällige Symptom konnten wir ebenfalls bestätigen, ebenso die Tatsache, daß in den meisten Fällen eine Schmerzhaftigkeit der Ischiasdruckpunkte deutlich nachweisbar ist. Eine Erklärung hierfür ist unschwer darin zu sehen, daß es durch die Verlagerung im Bereich des 5. Lendenwirbels zu einer Zerrung oder mindestens stärkeren Anspannung der Caudafasern kommt.

Von pathologischen Reflexen wird nur wenig berichtet; es sind aber auch keine pathologischen Reflexe zu erwarten, da es ja bei der Spondylolisthesis nicht zu einer Verletzung des Rückenmarkes und damit der Pyramidenbahnen, sondern lediglich, wie schon mehrmals erwähnt, zu einer Zerrung der Caudafasern kommt. In den Fällen, bei denen doch pathologische Reflexe beobachtet wurden, läßt sich immer als direkter Anlaß der Spondylolisthesis ein stärkeres Trauma nachweisen, das dann wohl neben den Wirbelkörperrutsch eine Irritation des Rückenmarks selbst verursachte.

Bei der Spondylolisthesis im Sinne Schmorls kommt es auch nur ganz vereinzelt zu Blasen- und Mastdarmstörungen und Störungen im Erectionsvermögen, wie sie bei Caudaschädigungen vor allem bei Conus terminalis-Schädigungen fast regelmäßig beobachtet werden. Die Erklärung hierfür liegt ebenfalls in der schon oben erwähnten Tatsache, daß es bei der echten Spondylolisthesis nicht zu einer wirklichen Kompression des Conus terminalis, sondern meist lediglich zu einer leichten Abknickung kommt. Treten nach einem Trauma schwere neurologische Sensationen

auf, und klingen dieselben nicht nach einigen Tagen ab, so dürfte es sich nicht um eine Spondylolisthesis, sondern mit höherer Wahrscheinlichkeit um eine Wirbelluxation handeln, das heißt also, daß in diesem Falle der Wirbel in toto disloziert ist, die Gelenkflächen sich voneinander entfernt haben, während ja bei der Spondylolisthesis alle Gelenkverbindungen erhalten bleiben.

Betrachtet man die röntgenologisch gesicherten Fälle von Spondylolisthesis hinsichtlich ihrer neurologischen Ausfallserscheinungen, so fällt auf, daß diese durchaus nicht immer proportional gehen der Schwere der anatomischen Veränderungen an der Wirbelsäule. So konnte Eichlam einen Fall beobachten, bei dem der 5. Lendenwirbelkörper in seiner ganzen Ausdehnung vor das Kreuzbein geglitten war. Dieser Patient hat angeblich überhaupt keine neurologischen Besonderheiten geboten. Dasselbe konnten wir bei einem unserer Fälle sehen, bei dem trotz erheblicher Dislocation ganz geringfügige Beschwerden selbst bei schwerer körperlicher Beanspruchung auftraten. Die Spondylolisthesis kann auch partiell auftreten, das heißt, es kann der Fall eintreten, daß die Interarticularportion lediglich der einen Seite des Wirbels ausgezogen wird. In der Literatur spricht man dann von einseitiger Spondylolisthesis im Gegensatz zu der doppelseitigen. Albee, der als einziger der Neurologie der Spondylolisthesis größere Aufmerksamkeit widmete, glaubt beobachtet zu haben, daß die neurologischen Symptome heftiger und prägnanter sind bei den Fällen mit einseitiger Spondylolisthesis, daß hierbei sogar Lähmungen auftreten können, während bei der doppelseitigen, also der vollständigen Spondylolisthesis, derartige Symptome überhaupt nicht, oder nur angedeutet nachweisbar seien. Diese Feststellung Albees mag für einen Teil der Fälle zutreffend sein, sicher ist jedoch, daß auch bei Patienten mit doppelseitiger Spondylolisthesis erhebliche neurologische Symptome auftreten. Daher können wir sagen, eine Unterscheidung, ob es sich bei einem bestimmten um eine ein- oder doppelseitige Spondylo-

listhesis handelt, kann durch neurologische Untersuchungsmethoden nicht angestellt werden, und umgekehrt ist es für die zu erwartenden neurologischen Ausfallserscheinungen gleichgültig, ob es sich bei einem Patienten um die eine oder andere Form der Spondylolisthesis handelt.

Es ist uns nicht gelungen, irgendwelche Liquorveränderungen bei diesem Krankheitsbild ausfindig zu machen, doch ist bei der langsamen Entwicklung des Leidens kaum mit solchen zu rechnen. Wohl muß die Möglichkeit eingeräumt werden, daß bei einer akuten Entstehung entzündliche Reaktionen im Liquor evtl. mit späteren Verwachsungserscheinungen an den Meningen auftreten können, wie sie Oppenheim bei einem Fall einer Distorsion des 5. Lendenwirbels beobachtete.

Die Differentialdiagnose ist zu stellen gegenüber Neuritis, Myalgie, Klimax, statische Beschwerden bei Pes planus, Tumoren oder entzündliche Prozesse im Bereich der Cauda equina. Der fast immer nachweisbare positive Lasègue sowie die fehlenden Achillessehnenreflexe führen immer wieder zu Fehldiagnosen; besonders wird häufig eine Ischias oder Neuritis diagnostiziert. Pette weist darauf hin, daß eine Kompressionsfraktur etwa des 3. Lendenwirbels einen Symptomenkomplex hervorrufen kann, der in vielfältiger Beziehung an eine Spondylolisthesis erinnert. Meyerding warnt vor der Fehldiagnose einer Hysterie bei uncharakteristischen oder wenig ausgeprägten Symptomen.

Diese Hinweise mögen genügen, um die Schwierigkeit der Differentialdiagnose darzutun und die Zahl der Erkrankungen anzudeuten, die bei den neurologischen Symptomen der Spondylolisthesis in Betracht kommen. Die Schwierigkeit wird noch wesentlich erhöht, wenn die früher erwähnten äußerlichen Zeichen der Spondylolisthesis, wie Verstärkung der Lendenlordose, Verkürzung des Rumpfes usw. nicht genügend ausgeprägt sind. In einem unserer Fälle war der

Nachweis dieser äußeren Zeichen durch eine starke Adipositas nahezu unmöglich, ein Umstand, der sicherlich in vielen Fällen eine frühzeitige Diagnosenstellung zu verhindern vermag.

Fall 1.

Mathias B., 29 J., Tonarbeiter.

Klagen: Schmerzen im Rücken seit einem Sturz rückwärts bei einem Sprung vor etwa $1^1/_2$ Monaten. Die Schmerzen seien erst am Tage nach dem Sturz aufgetreten. 3 Tage nach dem Unfall habe er die Arbeit wieder aufgenommen für die Dauer von 2 Wochen. Beim Heben einer schweren Last traten erneut heftige Schmerzen auf, die nun auch ins Bein bis zu den Füssen ausstrahlten. Er habe dann die Arbeit wieder einstellen müssen. Behandlung mit Heißluft und Massage. Er habe dann trotzdem die Arbeit wieder aufgenommen, beobachtete aber eine zunehmende Behinderung beim Bücken.

Status: Kräftiger, gut genährter Patient.

Kopf, Hals, Thorax und Bauchorgane o. B.

In der re. Leiste Operationsnarbe nach Bruchoperation. Wirbelsäule zeigt leichte Skoliose im Bereich der Brustwirbelsäule. Verstärkte Lordose im Lendenteil. Starkes Vorspringen der Muskelwülste des M. Erector trunci in dem gleichen Bereich.

Becken ist steil gestellt. Bücken nach vorne ist nur bis zu 60^0 möglich, die Lendenlordose wird dabei nicht ausgeglichen.

Beim Heben vom Boden neigt der Pat. den Rumpf etwas nach vorne, hält dabei die Lendenwirbelsäule steif und geht in starke Kniebeuge um mit den Händen an den Boden zu gelangen.

Kein Trendelenburg'sches Phänomen.

In den Hüftgelenken bds. leichte, durch die Beckenstellung bedingte Beugekontraktur.

Ab- und Adduction bds. frei, ebenso Beugung.
Leichte Flektionshaltung der Kniegelenke.
Z. N. S. Kopf-, Arm- und Bauchdeckenreflexe ohne Besonderheit. Kremaster- und Analreflexe normal auslösbar.
P. S. R. bds. gut auslösbar.
A. S. R. bds. negativ.
Babinski negativ.
Gordon-Oppenheim negativ.
Bechterew negativ.
Rossolimo negativ.
Lasègue bds. pos.
Sensibilität für alle Qualitäten normal.

Röntgen: Geringe Elongation des Zwischenwirbelstückes. Der 5. Lendenwirbelkörper ist keilförmig deformiert und auf der Basis des 1. Kreuzbeinwirbels nach vorne etwa um die Hälfte seines Durchmessers geglitten.
Am stärksten beteiligt an der Lendenlordose sind 4. und 5. Lendenwirbel.

Diagnose: sichere Spondylolisthesis.

Fall 2.

Hugo F., 20 J., kaufm. Angestellter.

Klagen: Seit einem Jahr dauernd stechende Schmerzen im re. Oberschenkel, seit einigen Monaten auch links.
Die Schmerzen haben damals plötzlich und ohne erkenntliche Ursache begonnen. Die Schmerzen strahlten bis in die Füsse aus. Er wurde auf Ischias behandelt mit Wärme und Analgit. Da die Beschwerden nicht zurückgingen, wechselte der Patient den Arzt. Nunmehr wurde nach einer Röntgenuntersuchung die Diagnose Spondylolisthesis gestellt.
Beim Stehen glaubt der Patient ein taubes Gefühl am Gesäß zu verspüren.

Status: Etwa 1,60 Meter großer Patient.
Kopf, Hals, Brust und Bauchorgane o. B.

Wirbelsäule zeigt eine starke Lordose der Lendenwirbelsäule, die auch beim Bücken nicht ausgeglichen wird.
Das Ileosacralgelenk springt stark vor. Es ist eine deutliche Stufe zu tasten zwischen L_5 und S_1.
Extremitäten: freie aktive Beweglichkeit nach allen Richtungen, jedoch teilweise schmerzhaft, passiv sind alle Bewegungen schmerzfrei.
Bei durchgedrückten Knieen ist Rumpfvorwärtsbeugen bis zu etwa 75° möglich, dann wird ein stechender Schmerz auf der Vorderseite der Oberschenkel geäußert. An beiden Beinen findet sich ein Ausschlag, der nach Angaben des Pat. seit Geburt besteht, im Sommer regelmäßig verschwindet, um im Winter wieder aufzutreten.
Z. N. S. Chwostek neg.
Masseter neg.
V. 1, 2, 3, o. B.
VII. 1, 2, 3, o. B.
Pupillenreaktionen normal.
Bauchdeckenreflexe normal auslösbar
Anal- und Kremasterreflex normal auslösbar.
Lasègue bds. positiv.
P. S. R. lks. stärker als rechts. A. S. R. bds. negativ.
Babinski negativ.
Gordon-Oppenheim negativ.
Rossolimo negativ.
Sensibilität für alle Qualitäten positiv.
Stereognose o. B.
Röntgenbefund: Ausgesprochene Spondylolisthesis. Fehlender Bogenschluß am ersten Sakralwirbel.
Diagnose der Hautklinik: Lichen urticatus.

Fall 3.

Anna Sch., 53 J., Hausfrau.
Klagen: Heftige Kreuzschmerzen, die in die Beine ausstrahlen. Patientin kann nicht lange sitzen oder stehen. Nachts

kann sie nicht auf dem Rücken schlafen. Seit 2 Jahren wird sie wegen „Ischias“ mit Wärme, Diathermie und Einreibungen behandelt.

Status: Sehr adipöse Patientin.

Kopf und Hals o. B. Systolicum über der Herzspitze. Lungen o. B.

Sehr adipöse Bauchdecken. Leber nicht vergrößert. In der rechten Taille gut verheilte Narbe nach Nierenoperation (angebl. wegen Wanderniere).

In beiden Taillen querlaufende, starke Hautfalte, die auch über den ganzen Bauch verläuft.

Rumpfvorwärtsbeugen ist nur mit starken Schmerzen und nur bis 50° möglich. Der Rumpf wird dabei mit den Händen am Oberschenkel abgestützt.

Wegen des starken subkutanen Fettgewebes sind die Dornfortsätze nicht sicher durchzutasten.

Z. N. S. Kopf- und Armreflexe normal auslösbar.

Bauchdeckenreflex normal.

Analreflex auslösbar.

Keine Atrophie der Gesäßmuskulatur.

Lasègue bds. positiv.

Am lk. Bein ausgesprochene Druckschmerzhaftigkeit der Ischiadicusdruckpunkte.

P. S. R. bds. pos., lks. stärker als rechts.

A. S. R. re. negativ; lks. positiv.

Babinski bds. negativ.

Gordon: Abduction der kleinen Zehe rechts.

Bechterew negativ.

Rossolimo negativ.

Sensibilität: Im Bereich des 5. L. W. ist rechts eine etwa handtellergroße, hyperaesthetische Zone nachweisbar.

An den Fersen und an den Zehen ist das Empfindungsvermögen für Schmerz und Temperatur deutlich vermindert. Sonst für alle anderen Qualitäten o. B.

Röntgen: Sichere Spondylolisthesis des 5. L. W.
Konsolenbildung. Zwischenwirbelscheibe 5. L. W.—1. S. W. verschmälert, leicht S-förmig verbildet. Die Gelenke zwischen 4. und 5. L. W. weisen arthritische Veränderungen auf.

Fall 4.

Isbert G., 20 J., stud. geod.

Klagen: Bei längerem Stehen klagt Pat. über leichte Schmerzen im Kreuz. Außerdem haben seine Kameraden ihn darauf aufmerksam gemacht, daß er „verbaut" sei. Vor 8 Jahren habe er einen Fahrradunfall erlitten. Seit dieser Zeit datiert seine Rückgratsverkrümmung, die nach einem Sturz vom Reck vor 6 Jahren erheblich schlimmer geworden sei.
Seit etwa 8 Monaten treten beim Lastentragen stärkere Schmerzen auf, ebenso beim Aufrichten aus liegender Stellung.
Beim Nasenputzen spürt Patient ein Kribbeln auf der Vorderseite des rechten Oberschenkels.
Sonst fühlt er sich durch sein Leiden nicht sehr behindert. Er konnte sogar einen 10 km Lauf ohne wesentliche Beschwerden mitmachen.

Status: Kopf, Hals, Thorax und Thoraxorgane o. B.
Geringe Rechtsskoliose der Wirbelsäule, die sich bei Vorbeugehaltung jedoch wieder völlig ausgleicht. Der Oberkörper erscheint im Verhältnis zu den Extremitäten viel zu kurz.
Sehr weiche Bauchdecken, in Nabelhöhe deutliche querverlaufende Falte, jedoch keine Falten in den Flanken. Das Kreuzbein ist steilgestellt, es ist eine deutliche Stufenbildung oberhalb des Kreuzbeins zu tasten. Übertriebene Lordose des Lendenabschnitts der Wirbelsäule.
Beugen vorwärts ist frei, seitwärts etwas behindert. Die unterste Rippe sitzt der Crista iliaca fast auf.

Z. N. S. Armreflex: normale pos, pathol. negativ.
Kopfreflex: normal.
Pupillenreflexe und Augenhintergrund o. B.
Bauchdeckenreflexe re. unten schwächer, sonst o. B.
Kremaster bds. gut auslösbar.
Analreflex positiv.
Lasègue re. schwach positiv.
P. S. R. lks. mehr als rechts, keine verbreiterte reflexogene Zone, kein Klonus.
A. S. R. re. negativ, lks. positiv.
Füsse werden in Varusstellung gehalten.
Babinski negativ.
Gordon-Oppenheim negativ.
Bechterew negativ.
Rossolimo negativ.

Sensibilität: An den Fersen bds. und an den Zehenspitzen bds. ist die Empfindung für Schmerz und Temperatur deutlich vermindert. Spitz wird häufig als stumpf gedeutet. Diese Störung ist rechts stärker ausgeprägt als links.
Grobe Kraft der oberen und unteren Extremität gut.
Stereognose o. B. Gang o. B.
Patient gibt an, in der letzten Zeit häufiger Polutionen zu haben.

Röntgen: Das (ventri-dorsale) Bild zeigt das typische Gendarmenhutphänomen. Auf dem sagit. Bild ist ein Abgleiten des in seinem dorsalen Teil keilförmig zugespitzten 5. L. W.-Körpers auf der Basis des 1. S. W. nach vorne festzustellen. Die I. A. P. ist verschmälert und deutlich ausgezogen.

Therapeutisches.

Als Abschluß dieser Ausführungen möge noch ein kurzer therapeutischer Ausblick folgen. Die Therapie ist bestimmt, durch die Art der Beschwerden und muß darauf hinzielen, den fehlenden Halt der Wirbelsäule in irgendeiner Weise zu ersetzen. Nachdem zunächst das schädigende Moment, Schwerarbeit, langes Stehen usw. ausgeschaltet ist, kommen zwei

grundsätzliche Möglichkeiten in Betracht: die Schienung der Wirbelsäule von außen, oder die Verlegung der Schienen ins Innere des Körpers.

Es kommt daher die operative, osteoplastische Versteifung der Wirbelsäule in Frage, oder die Schienung der Wirbelsäule durch ein zweckentsprechendes Stützkorsett, wie es von verschiedenen Autoren (Joisten, Scherb u. a.) empfohlen wird. Die Knochentransplantation, deren wesentlicher Bestandteil das Periost und Markendost ist, hat überall bei richtiger Auswahl der Fälle Aufnahme und Erprobung gefunden. Von den verschiedensten Operationsmethoden haben sich bis heute die Knochenstützen durch freie Plastik durchgesetzt, wie sie von Henle und Albee angegeben wurden. Es ist das Verdienst dieser Autoren nachgewiesen zu haben, daß die Dornfortsätze besonders günstige Aufnahmestellen für Knochentransplantate aus der Tibia darstellen. Henle verwendet im Prinzip die paraspinäre Schienung nach Lange. Er pflanzt zwei Knochenspäne zu beiden Seiten der Dornfortsätze ein, während die heute bei der Spondylolisthesis hauptsächlich geübte Albee'sche Methode durch die Implatation eines Tibiaspanes in die gespaltenen Dornfortsätze charakterisiert ist. Selbstverständlich kommen diese Methoden der operativen Schienung in erster Linie in Betracht bei beginnender Spondylolisthesis und bei jugendlichen Patienten. Ist der Gleitprozeß bereits weiter fortgeschritten, oder verbieten andere Momente (Alter, Adipositas) die Operation, so können die Beschwerden nur gemildert werden durch ein zweckentsprechendes Stützkorsett, ähnlich, wie es bei der Spondylitis tuberculosa verwandt wird. Schanz empfiehlt dabei das Stützkorsett mit einem besonderen Stoffmieder zu versehen, um durch Kompression der Bauchblase die Stützfähigkeit noch zu erhöhen.

Zusammenfassung.

Die von Herbinaux 1782 erstmalig beschriebene Spondylolisthesis beruht in der überwiegenden Mehrzahl der

Fälle auf einer entwicklungsgeschichtlich bedingten Varianten in der Interarticularportion des Wirbels. Es folgt die Beschreibung der äußeren klinischen Zeichen dieses Krankheitsbildes. Neben Rückenschmerzen pflegen nach längerem Stehen und Tragen von Lasten gelegentlich Parästhesien in einem oder beiden Oberschenkeln aufzutreten. Achillessehnenreflexe fehlen gewöhnlich ein- oder doppelseitig. Positiver Lasègue ist häufig vorhanden. Ebenso differente Patellarsehnenreflexe und geringe Sensibiltätsstörungen an Zehen und Fersen. Pathologische Reflexe sind nicht nachzuweisen. Störungen von Seiten des Mastdarms, der Blase oder der Erectionsfähigkeit sind sehr selten. Sind also in einem Falle neben Rückenschmerzen neuritis- oder ischiasartige Beschwerden festzustellen, so sollte man häufiger als es bisher üblich war, an das Vorliegen einer Spondylolisthesis denken und nach weiteren sicheren Zeichen einer solchen suchen. Eine endgültige und allein sichere Diagnose erlaubt nur das seitliche Röntgenbild, das beim Vorliegen einer Spondylolisthesis eine Stufenbildung im Gleitgebiet erkennen läßt. Therapeutisch kommt neben der Ausschaltung des verschlimmernden Momentes bei beginnendem Gleitprozeß die operative Schienung der Wirbelsäule nach Albee oder Henle in Frage, bei bereits stark fortgeschrittener Dislokation das Tragen eines entsprechenden Stützkorsetts.

Sagittal-Aufnahme von Fall 4.

Ventro-dorsal Aufnahme von Fall 4.

Zum Schlusse meiner Arbeit obliegt mir die angenehme Pflicht Herrn Professor Bürger meinen ergebensten Dank auszusprechen für die freundliche Überlassung des Themas und Übernahme des Referates.

Literatur.

Abraham: Med. Diss. Frankfurt a. M. 1934. Über Wirbelgleiten.

Albee: Spondylolisthesis. Ztrorg. Chir. Bd. 40.

Asbury: Spondylolisthesis. A definite cause of some cases of Backache, Radiol review Bd. 49 N. 8 1927.

Bobrov: Ein Fall von Spondylolisthesis. Zentr. Org. Chir. Bd. 39.

Brandenberg: Ein Fall von Spondylolisthesis. Ztschr. f. orth. Chir. Bd. 21.

Beckmann: Beitr. z. Krankheitsbild d. Sp. Med. Diss. Heidelberg 1931.

Buchheister: Geschichte der Aetiologie der Sp. Med. Diss. Strassburg 1894.

Desfoses et Colleu: Beitrag z. Kenntn. d. Sp. Ztschr. orth. Chir. Bd. 47.

Diessl: Ein Beitrag z. Sp. Ztschr. orth. Chir. Bd. 51.

Dittmar: Halbseitl. Aufnahme d. Lendenwirbel-Kreuzbein-Abschnittes. Fortschr. Röntgstr. Bd. 39.

Garavano: Die Spondylolisthesis. Ztrorg. Chir. Bd. 52 u. 53.

Glasewald: Gedanken und Bemerkungen über Sp. Arch. f. Orth. u. Unf. Bd. 24.

Eichlam: Zur Kenntnis d. Sp. Zbl. Chir. 1934.

Hayek: Zbl. Gynäk. S. 2511, 1928.

Heise: Über Anomalien der Lendenwirbesäule. Deutsche Z. Chir. 227.

Hellner: Spondylolisthesis. Fortschr. Röstr. 1930 Bd. 41.

Hertwig: Lehrbuch der Entwicklungsgeschichte d. Menschen.

Hohmann: Die Spondylolisthesis. Neue deutsche Klinik 1932 S. 506.

Joisten: Zur Kenntnis d. Sp. Zbl. Chir. Bd. 56 S. 2312.

Jaroschy: Spondyl. lumbosacralis. Beitr. klin. Chir. 1927.

Junghanns: Spondylolisthesis. Beitr. klin. Chir. 148, 554. Spond., Pseudosp usw. Beitr. klin. Chir. 151, 376.

Kleinhaus: Ein Fall v. Sp. Fortschr. RöStr. 1928 Bd. 37.

Kilian: Schilderungen neuer Beckenformen und ihr Verhalten im Leben. Mannheim 1854.

Maxwell: Spond. in malos. Milit. surg. Bd. 60 N. 4 St. 438/441.

Kleinberg: Spond. aud Praesp. Arch. Surg. 27,565/587 1933.

Meyer-Burgdorff: Unters. zur Ätiologie d. Wirbelgleitens. Leipzig 31.

Michailowski: Zitiert b. Schmarjewitsch. Z. f. orth. Chir. 55, 378.

Mjakotnych: ref. i. Kongrbl. Neurol. u. Psych. 66, 83 (1933).

Meyerding: Bone. Surg. 13 39 (1931).

Müller, E.:	Das klin. und röntg. Bild d. Sp. Med. Diss. Freiburg 1933.
Klöppner:	Operat. Schienung d. W. S. Med. Diss. Münster 1931.
Neugebauer:	Entwicklungsgesch. d. sp. Beckens. Inaug. Diss. Dorpat 1881.
	Zur Kasuistik d. sp. Beckens. Arch. Gyn. Bd. 19.
	Ein 2. Fall v. Sp. am vorl. L. W. „ „ 22 u. 25
	Das neue Breslauer Becken „ „ Bd. 25
Novak:	2 Fälle v. Spondylolisthesis. Ztrbl. f. Gyn. 1928.
Oppenheim:	a. a. O. S. 347.
Pette:	Z. f. d. ges. Neurol. u. Psych. Bd. 106.
Rathcke	Dtsche. med. Wschr. Jg. 61, 555 (1934).
Reinhard:	Über das Wirbelgleiten. Med. Diss. München 33.
Ruge:	Die geschlossene Verletzung d. W. Sp. Ergebn. Chir. u. Orthop. Bd. 26, 156.
Ruhnau:	Über Spondylolisthesis. Med. Diss. Königsberg 32.
Schanz:	Arch. klin. Chir. 188 279 (1937).
Scherb:	Sp. als häufige Ursache von Kreuzschmerzen. Z. orthop. Chirurg. Bd. 50, 304 (1929).
Schulz:	Zur Sp. u. Praesp. Z. orthop. Chir. Bd. 49, 546 (1928).
Schmorl:	Die path. Anatomie d. W. S. Z. orth. Chir. Bd. 48.
Schmorl u. Junghanns:	Fortschr. d. RöStr.
Suermont:	Über Spondylolisthesis. Ref. Zbl. Neurol. Bd. 63.
Swedelin:	Ein neuer Fall von klin. beob. Sp. Arch. Gyn. Bd. 22.
Tamini:	Espondilolisthesis. Zbl. Chir. 1929, St. 378.
Turner:	Über sogen. Spondyl. Zentr. Org. Chir Bd. 24.
	Sp., ihr Wesen, klin. Ersch. usw. Z. Org. Chir. 38.
Turner u. Tschirkin:	Spondylolisthesis Zentr. Org. Chir. Bd. 33.
Whiteman:	Observation upon an anatomie variation of the lumbo-sacral joint. Zentr. Org. Chir. Bd. 30, 301.
Wegener:	Arch. orthop. u. Unfall-Chirurgie Bd. 26, 73.
Willis:	zitiert bei Kleinberg.
Wilhelm:	Über Sp. u. Praesp. Arch. orth. Chir. Bd. 24.
Wilhelm:	Der Kreuzschmerz, s. Ursache und Behandlung. Ergeb. Chir. u. Orthop. 28, 197.
Wilson:	Surgical treatment of traumatic Spondylolisthesis Journ. of bonea. joint surg. Bd. 9 N2.
Zwerg:	Über Wirbelverschiebnng im Bereich des Kreuzbeines. Beih. z. Fortschr. Rö. Str. Bd. 44.
Smirnow:	Zur Frage der operat. Fixation d. W. S. bei Sp. Zbl. Chir. 54 St. 328/30.

Lebenslauf.

Ich, Kurt Krupp, wurde geboren am 21. Dezember 1910 zu Opsen als Sohn des im Weltkrieg gefallenen Architekten Richard Krupp und seiner Ehefrau Maria, geb. Catasta. Ostern 1916 kam ich auf die höhere Privatschule nach Sayn bei Koblenz. Ostern 1919 trat ich in die Sexta der Bürgerschule in Bendorf ein und besuchte von Ostern 1925 ab das Kaiser Wilhelm Realgymnasium in Koblenz. Hier legte ich Ostern 1929 die Reifeprüfung ab. Dann widmete ich mich dem Studium der Medizin, studierte in Berlin und Bonn, wo ich Herbst 1932 das medizinische Vorexamen absolvierte. Meine klinischen Semester studierte ich in Wien, Berlin und Bonn. Die ärztliche Staatsprüfung bestand ich in Bonn im Februar 1936.